

## Acupuntura en gatos

# Megacolon en gatos: tratamiento con acupuntura

Francesc Minguell Martín  
Veterinario clínico

### Resumen

La experiencia clínica en veterinaria demuestra que los casos de Megacolon, incluido el Megacolon idiopático felino responden bien a la Acupuntura. Esta patología presenta una gran similitud con la Enfermedad de Hirschprung o Megacolon agangliónar congénito en la especie humana. **Objetivo:** Tradicionalmente la resolución de esta patología crónica requiere tratamientos tediosos con laxantes y enemas para toda la vida del gato, una Colectomía con el consiguiente post-operatorio y, en algunos casos,

la opción es la eutanasia. La Acupuntura puede ser un tratamiento no agresivo y satisfactorio tanto para los gatos como para los propietarios.

**Método:** Estudio de Megacolon según la Medicina Tradicional China y exposición de dos ejemplos de casos prácticos.

**Resultados:** Todos los casos tratados han respondido positivamente. Frente a la imposibilidad de aplicar el tratamiento habitual en algunos casos (animales agresivos o ariscos) se ha optado por la Homeosiniatría (inyección de remedios homeopáti-

cos u homotoxicológicos en los puntos de Acupuntura).

**Conclusiones:** Los resultados satisfactorios en gatos, incluso en los que el uso de agujas es inviable, hacen pensar que la Acupuntura y la Homeosiniatría pueden considerarse válidas para abordar esta enfermedad y cuadros similares en la especie humana y en otras especies.

### Palabras clave:

Megacolon gatos, enfermedad de Hirschprung, Acupuntura veterinaria, Homeosiniatría.

## Megacolon in cats

### Abstract

Clinical experience in veterinary medicine shows that acupuncture is useful in megacolon, including idiopathic megacolon in felines. This disease is very similar to Hirschsprung's disease or congenital aganglionic megacolon in humans.

**Objective:** Traditionally, resolution of this chronic disease has required the use of enemas or laxatives throughout the cat's life, colectomy, which involves complicated postoperative care, and, in some cases, euthanasia.

Acupuncture can constitute a non-aggressive and satisfactory treatment both for cats and their owners.

**Method:** We studied megacolon from the perspective of traditional Chinese medicine and present two practical examples.

**Results:** In all cases, treatment response was positive. Because routine treatment could not be applied in some aggressive animals, homeosiniatry (injection of homeopathic or homotoxicologic remedies in acupuncture points) was used.

**Conclusions:** The satisfactory results in cats, even when acupuncture was not feasible, indicate that acupuncture and homeosiniatry can be considered as a good alternative to treat megacolon, as well as other similar diseases in other types of animal and in humans.

### Key words:

Megacolon in cats, Hirschsprung's Disease, veterinary acupuncture, homeosiniatry

## Introducción

El Megacolon, más frecuente en el gato que en el perro, es una causa usual de estreñimiento en ambas especies. Consiste en una apreciable dilatación del intestino grueso, en la que el material fecal no puede ser evacuado del colon. Gene-

ralmente es irreversible. Puede ser primario o secundario<sup>1</sup>.

*El Megacolon primario* se relaciona con degeneración y/o ausencia de las células ganglionares del plexo de Auerbach en la pared del colon. Estas células ganglionares son parte del sistema nervioso parasimpático y su ausencia significa pérdida de

los movimientos peristálticos propulsivos.

*El Megacolon secundario o adquirido* puede desarrollarse como secuela de una obstrucción mecánica (ej. Neoplasia, estrechamiento del canal pélvico) o a consecuencia de lesiones espinales (ej. Síndrome de cauda equina, agenesia sacrococcígea en los gatos Man).

En el gato, generalmente, se presenta el *Megacolon idiopático*; en el que no se encuentra ninguna lesión orgánica, se cree se deba tal vez a una degeneración neuromuscular primaria que provoca una distensión de la pared intestinal<sup>2</sup>.

El colon se distiende hasta que las fibras musculares degeneran convirtiéndose en un saco flácido en donde se acumula el material fecal que se endurece debido a la continua absorción de agua. Se puede presentar a cualquier edad, pero afecta principalmente a gatos adultos machos<sup>3</sup>.

**Esta circunstancia puede ser semejante a la Enfermedad de Hirschsprung o Megacolon aganglionar congénito en la especie humana,** debida a una ausencia segmentaria de células ganglionares intramurales en el sistema nervioso entérico no adrenérgico no-colinérgico. La musculatura del sistema aganglionar se encuentra permanentemente contraída, causando una dilatación del colon proximal<sup>3</sup>.

En los gatos con Megacolon resistente al tratamiento médico –que consiste en correcciones del metabolismo hídrico y electrolítico, eliminación de la impacción fecal y uso de laxantes y fibra dietética– la alternativa terapéutica suele ser la práctica de una colectomía subtotal<sup>1</sup>.

### Etiología

Es desconocida pero existen dos hipótesis:

- A)** Falta de motilidad por una alteración del ganglio nervioso mioentérico dando lugar a una atonía de colon
- B)** Causas dolorosas que inhiben la defecación, dando lugar a retención de heces, dilatación del colon y atonía cólica<sup>3</sup>.

### Patofisiología

El colon del gato esta formado por el ciego, colon ascendente, colon transversal y colon descendente. El material que entra en el colon es

de consistencia fluida, se mezcla en el colon ascendente y transversal, donde se absorben la mayor cantidad de agua y electrolitos, cuando éste llega al colon descendente el contenido es semisólido. Termina de absorberse toda el agua y se forman las heces.

Las funciones principales del colon son:

1. Absorción de agua y electrolitos
2. Acumulación, con expulsiones periódicas de la materia fecal.
3. Mantenimiento de una microflora que contribuye al proceso digestivo.

Se producen dos tipos de movimientos, un peristaltismo retrógrado en la porción proximal del colon (que agita y mezcla el contenido del colon para optimizar la absorción de electrolitos y agua de las células mucosas) y un peristaltismo intermitente en masa en el colon transversal y descendente (que impulsa el avance de la masa fecal y facilita la defecación).

El tracto gastrointestinal de los mamíferos está inervado por el Sistema nervioso central (inervación extrínseca) y por un sistema autónomo intrínseco localizado dentro de la pared del intestino.

En el sistema nervioso autónomo los cuerpos celulares se distribuyen en dos sistemas de ganglios:

1. **El plexo mientérico (Plexo de Auerbach):** formado por ganglios localizados entre las capas musculares.
2. **El Plexo submucoso (Plexo de Meissner):** ganglios localizados en la submucosa intestinal.

Los axones, de las neuronas de ambos ganglios, se proyectan para comunicarse entre sí. El sistema nervioso intrínseco tiene receptores, neuronas sensoriales y motoras.

Cualquier trastorno que prolongue la duración del tránsito fecal permitirá una absorción continua de agua que dará lugar a una masa fecal más seca y dura, instaurándose un estreñimiento, que de prolongarse en el tiempo favorecerá la aparición del megacolon<sup>1</sup>.

### Signos clínicos

El paciente presenta dificultad para defecar durante un periodo, que puede variar, desde días a semanas. Hay historia de tenesmo, depresión y anorexia. Puede haber ptialismo y vómitos. Generalmente el gato está deshidratado, con desequilibrios electrolíticos y a la palpación abdominal hay una masa tubular dura a lo largo del abdomen.

Algunas veces se puede observar también diarrea, acompañada a veces con sangre y moco.

El megacolon es un desorden progresivo, los episodios de estreñimiento son recurrentes y generalmente la intensidad va en aumento. Suelen repetirse varios episodios antes de dar real importancia al problema<sup>2</sup>.

### Diagnóstico

El diagnóstico comienza con la historia clínica. Se deben descartar todas las causas posibles de estreñimiento. Posterior a la palpación abdominal y, de ser posible, la palpación rectal, la evaluación radiográfica es, tal vez, la principal herramienta diagnóstica.

En la radiografía abdominal se confirma la presencia del colon distendido e impactado. El tamaño del colon puede ser comparado con la longitud de L7 en la vista lateral. Diámetros mayores a 1.5 veces este valor son considerados anormales<sup>2</sup>. (figura 1).

Las radiografías con enema de bario y la colonoscopia, tras la eliminación de las heces, ayudan a descartar cualquier patología causante del estreñimiento diferente al megacolon primario.

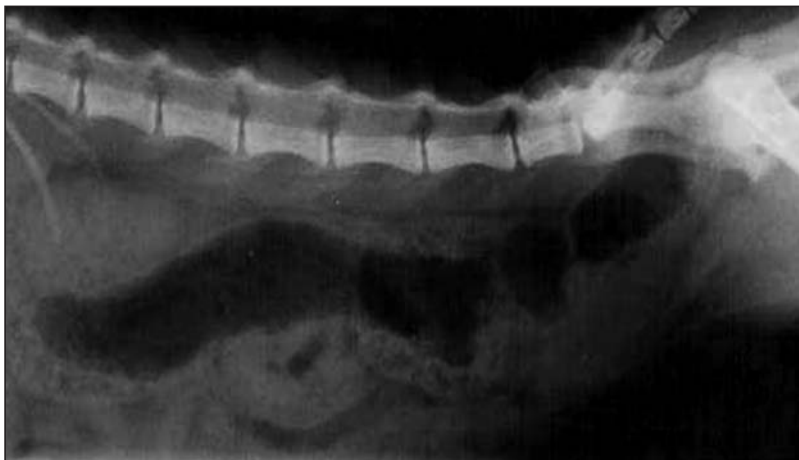


Figura 1: Imagen de Megacolon en gato donde se observa que la anchura del colon es superior a 1,5 veces la longitud de L7.

## Método

### Estudio del Megacolon según la Medicina Tradicional China y ejemplo de dos casos prácticos

En los casos de Megacolon, como en todos los casos tratados con Acupuntura es fundamental elaborar un diagnóstico etiológico. El tratamiento irá encaminado a tratar los síntomas actuales y las causas que han conducido a ellos. Los casos de Megacolon siempre se inician con un cuadro de estreñimiento.

Las causas principales de estreñimiento en perros y gatos según la MTC son: dietas o hábitos alimenticios inadecuados, estrés emocional y ejercicio físico deficiente<sup>4</sup>. La dieta inadecuada puede alterar la gestión de los líquidos y afectar a Estómago, Bazo e Intestinos y finalmente a Riñón.

Las alteraciones emocionales pueden afectar a Hígado y Bazo provocando una obstrucción de Qi hacia los intestinos.

La falta de ejercicio puede afectar al Bazo y provocar estancamiento de Qi de Hígado.

Por lo tanto los órganos (Zang-fu) afectados pueden ser Estómago (ST) y Bazo (SP), Pulmón (LU) e Intestino Grueso (LI), Hígado (LV) y Riñón (KI)<sup>5</sup>.

Los síndromes causantes de estreñimiento son:

#### Por exceso:

Calor interno crónico  
Calor debido a una enfermedad febril  
Estancamiento de Qi de Hígado  
Frío interno en Intestinos

Por deficiencia: Más frecuentes en individuos de edad avanzada.

Deficiencia de Qi  
Deficiencia de Yang  
Deficiencia de Sangre  
Deficiencia de yin<sup>6</sup>

#### Calor interno crónico:

Calor en Estómago e Intestino Grueso o Calor en Hígado:

El calor interno en Estómago afecta a través de YangMing a Intestino Grueso, y el Calor en Hígado invade a Estómago e Intestinos.

El principio de tratamiento en ambos casos será eliminar calor y humidificar y mover los intestinos.

Puntos: P5, IG4, IG11, E25, E44, BP6, TR6, H2. E28 y E29 solo en el lado izquierdo para actuar sobre el colon descendente<sup>7</sup>.

#### Calor debido a una enfermedad febril:

El tratamiento irá encaminado a eliminar calor y a promover el peristaltismo intestinal.

Puntos: E44, E28, E29, IG4, IG11. Combinación TR6-BP15 para eliminar calor de SanJiao y provocar movimiento descendente<sup>8</sup>.

#### Estancamiento de Qi de Hígado:

Tratamiento dirigido a calmar el Hígado, regular Qi y eliminar el estancamiento.

Puntos: H3, VB34, VC6, VC10, IG4, BP15<sup>9</sup>

#### Frío interno en Intestinos:

Se deberá tonificar Yang, eliminar el frío, mover los intestinos y eliminar el dolor.

Puntos: V23, V25, VC6, VC8<sup>9</sup>

#### Deficiencia de Qi:

Los órganos involucrados suelen ser Bazo y Pulmón, por lo tanto el tratamiento irá encaminado a tonificar estos dos órganos.

Puntos: P7, P9, E36, BP6, V20, V23, VC4, VC6, VC17

#### Deficiencia de Yang:

Suele deberse a una deficiencia de Yang de Riñón que no tiene suficiente Qi para mover los intestinos. Se debe tonificar el Yang de Riñón, calentar el Jiao inferior y mover los intestinos.

Puntos: E36, V23, V25, BP6, VC4, R7

#### Deficiencia de Sangre:

Se deberá nutrir la Sangre y humedecer los Intestinos.

Puntos: E36, V17, V20, V25, VC4, BP6

#### Deficiencia de yin:

Se observa muy frecuentemente en gatos geriátricos con deficiencia de yin generalizada (sed frecuente de pocas cantidades de agua).

Se debe tonificar el yin general, tonificar Riñón y humedecer intestinos.

Puntos: E36, BP6, 23V, 25V, R3, R6, VC4

### Ejemplos de Casos prácticos

**Caso1:** Ejemplo de caso más frecuente

Gato castrado de 13 años con Megacolon grave. Presenta además infla-

mación edematosa en extremidad anterior derecha, más acusada a lo largo del recorrido del MP de IG. Se observa una zona depilada circular, no pruriginosa y con resultado negativo a raspados y cultivo DTM, en la zona de V25.

Se le ha tratado infructuosamente durante más de seis meses con laxantes, enemas y dietas especiales. Tras una primera sesión de Acupuntura (IG4, P7, V25, BP6) se inicia una mejora en la sintomatología. Se propone realizar una sesión semanal<sup>6</sup>.

Los puntos utilizados (no todos en cada sesión) son IG4, IG11, IG15, V20, V23, V25, VG2b (Baihui lumbar), E36, B6, R3.

A medida que avanzan las sesiones el estado general se normaliza, defecaciones más regulares, regularización del apetito, carácter más jovial, vuelta a los hábitos de juego y aseo.

Tras 10 sesiones de tratamiento no hay recaídas y la función digestiva y de eliminación son correctas.

**Caso 2:** Ejemplo de tratamiento alternativo para gatos de difícil o imposible aplicación de aguja seca.

Gata de 9 meses con Megacolon causado por un traumatismo lumbar y una fractura de pelvis (figura 2).

A los 4 meses de edad sufre un traumatismo que le produce una lesión lumbar y fractura de pelvis. El animal no defeca y se le trata con laxantes, dieta rica en fibra y enemas.

A los 8 meses de edad se le practica una Ovariohisterectomía y empeora el cuadro intestinal, los vaciados rectales deben hacerse cada 2-3 días.

El comportamiento en la consulta de Acupuntura desde la primera visita (a los 9 meses de edad) es de agresividad por miedo, difícil manipulación e imposibilidad de insertar agujas.

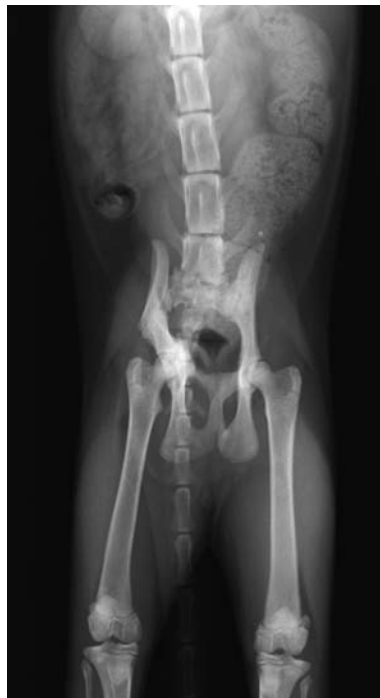

Figura 2: Gato con fractura de pelvis y Megacolon.

En un primer tratamiento se le realiza Terapia neural en la zona de fractura de pelvis y en la cicatriz de la Ovariohisterectomía<sup>7</sup>. La sintomatología mejora y a los 15 días recae. Se propone hacer tratamiento con Homeosiniatria (inyección de remedios homeopáticos en los puntos de Acupuntura) bajo sedación<sup>10</sup>.

Se practican 6 sesiones con intervalo de 15 días entre ellas inyectando pápulas (0,05 ml) de *Nuxvomica homaccord* en los puntos IG4, E25, V25, E36.

Desde la segunda sesión la gata defeca con normalidad diariamente sin necesidad de laxantes ni enemas.

## Resultados

El abordaje de casos relacionados con Megacolon desde el punto de vista de la Medicina Tradicional China ofrece unos resultados clínicos muy positivos.

Frente a los tediosos tratamientos habituales que en un gran número de casos desembocan en una Colecistotomía o en el sacrificio del ani-

mal, los tratamientos con Acupuntura y Homeosiniatria son una valiosa alternativa.

## Discusión

A pesar de que en el texto clásico de Acupuntura "L'Acupuncture chinoise"<sup>11</sup> se afirma que la acupuntura no actúa en los casos de Megacolon, el desarrollo y evolución de la acupuntura veterinaria ha mostrado un notable éxito en la resolución de patologías de Megacolon en la especie felina.

El interés de estos casos, además de aportar una vía de solución a una patología felina de difícil resolución, es su posible aplicación en la especie humana por su similitud con la Enfermedad de Hirschprung o Megacolon aganglionar congénito y en otros cuadros similares.

## BIBLIOGRAFÍA

- RUBIO VALDIVIESO, A. "Megacolon". Asociación Argentina de Medicina Felina ([www.aamefe.org](http://www.aamefe.org)). Consultada septiembre 2007.
- STROMBECK, D. - GRANT, W. "Enfermedades Digestivas de los Animales Pequeños". Ed. Intermédica. 1995
- KIRK, R. - BONAGURA, J. "Terapéutica Veterinaria de Pequeños animales". Ed. Interamericana-Mcgraw Hill. 1994.
- KLIDE, A. - KUNG, A. "Veterinary Acupuncture". University of Pennsylvania Press. 1991.
- SCWARTZ, CH. "Four Paws Five Directions, A Guide to Chinese Medicine for Cats and Dogs". Ed. Celestial Arts. 1996.
- SCHOEN, A. "Veterinary Acupuncture, Ancient art to Modern Medicine". Ed. Mosby. 2001.
- THORESEN, A. "Acupuntura veterinaria y terapias naturales". Ed. Multimedia. 2006.
- MOLINIER, F. "Traité d'Acupuncture Vétérinaire". Ed. Maisonneuve. 1986.
- MOLINIER, F. - RIAUCOURT, A. "Traité d'Acupuncture Vétérinaire, Index Thérapeutique". Ed. Phu Xuan. 2002
- BEN-YAKIR, S. "Homeosiniatria in modern veterinary practice". Lecture in XXXII International Veterinary Acupuncture Society Congress, Oostende -Bélgica-. 2004
- SOUJIE DE MORANT, G. "L'Acupuncture chinoise". Ed. Maloine. 1985.

### Correspondencia a:

Francesc Minguell Martín  
Veterinario clínico  
Clínica Veterinària Ca n'Oriac -  
08207 Sabadell (Barcelona) -  
[fminguell@mundivia.es](mailto:fminguell@mundivia.es)